Федеральное медико-биологическое агентство

ФГБУ «Федеральный научно-клинический центр спортивной медицины и реабилитации Федерального медико-биологического агентства»

Методические рекомендации по срочной мобильной диагностике травм головного мозга у высококвалифицированных спортсменов летних и зимних олимпийских видов спорта и прогноза их возвращения к профессиональной спортивной деятельности

Москва 2016

УДК 61:796
ББК 75.0

Методические рекомендации разработаны ФГБУ «Федеральный научно-клинический центр спортивной медицины и реабилитации Федерального медико-биологического агентства», Автономной некоммерческой организацией содействия развитию спорта «Новые спортивные технологии».

Утверждено Ученым советом ФГБУ «Федеральный научно-клинический центр спортивной медицины и реабилитации ФМБА России» в качестве методических рекомендаций и рекомендовано к изданию (протокол № 3 от 4 марта 2016 г.). Введены впервые.

Б.А. Тарасов, Н.К. Хохлина, И.Т. Выходец, Т.Г. Скорук, В.С. Фещенко, А.П. Середа, Ю.В. Мирошникова. Методические рекомендации по срочной мобильной диагностике травм головного мозга у высококвалифицированных спортсменов летних и зимних олимпийских видов спорта и прогноза их возвращения к профессиональной спортивной деятельности. Методические рекомендации. М.: ФМБА России, 2016. – 33 с.

Методические рекомендации предназначены для врачей по спортивной медицине и врачей других специальностей, работающих в области физической культуры и спорта, заведующих отделениями и кабинетами спортивной медицины, массажистов, а также аспирантов, ординаторов и студентов медицинских вузов и других специалистов, непосредственно участвующих в медицинском и медико-биологическом обеспечении спортсменов.

УДК 61:796
ББК 75.0

© Федеральное медико-биологическое агентство, 2016
© ФГБУ ФНКЦСМ ФМБА России, 2016

Настоящие методические рекомендации не могут быть полностью или частично воспроизведены, тиражированы и распространены без разрешения Федерального медико-биологического агентства

Оглавление

Введение 4

1. Симптомы и признаки острого сотрясения головного мозга 5

2. Оценка острого сотрясения головного мозга во время тренировки или соревнования 6

3. Дополнительные методы исследования при сотрясении головного мозга ... 7

3.1. Нейропсихологическая оценка 9

3.2. Диагностика осложнений при сотрясении головного мозга 11

3.3. Экспериментальная часть 14

3.4. Принцип работы инфракрасного сканера 16

4. Методика обследования головы 21

5. Последовательность измерений и расположение датчиков 24

6. Алгоритм ведения спортсмена с травмой головы 25

7. Программа реабилитации с дальнейшей оценкой прогресса восстановления 29

Заключение 32

Введение

Диагностировать сотрясение и травму головного мозга очень сложно. Только 15-20% случаев легких спортивных травм головного мозга диагностируют врачи по спортивной медицине. В 99 % случаев посттравматические гематомы мозга являются поверхностными и располагаются на глубине 2,5 см., (Claudia S. Robertson, Shankar P. 1995), и в первые часы после получения травмы головного мозга с образованием гематомы спортсмен может выглядеть абсолютно нормально и не предъявлять жалобы (шкала Глазго 13-15 баллов).

Исследования показали, что ранняя диагностика травмы головы и лечение предотвращают развитие вторичной травмы, которая является основной причиной ухудшения состояния пациента (Ghajar, 2000; Tang and Lobel 2009). Сокрытие спортсменами уже имеющихся травм головы приводит к вторичным гематомам головного мозга и к инвалидности. Вторичные поражения могут развиваться в течение нескольких часов или дней после получения травмы, как последствие внутричерепных осложнений. Профилактика первичных и вторичных поражений является главным определяющим фактором краткосрочных и отдаленных последствий.

Несвоевременная диагностика травмы головы и оказание медицинской помощи - независимый прогностический показатель смертности среди пациентов с травматическим повреждением головного мозга.

1. Симптомы и признаки острого сотрясения головного мозга

Диагноз острого сотрясения головного мозга у спортсменов, как правило, включает в себя оценку целого ряда параметров, включая:

- клинические симптомы;
- физикальные методы исследования;
- когнитивные нарушения;
- нейроповеденческие функции;
- нарушение сна.

Кроме того, подробный анамнез сотрясения является важной частью оценки состояния пострадавшего спортсмена, а также при проведении предыгрового тестирования.

Диагноз «сотрясение головного мозга» следует подозревать при наличии одного или нескольких следующих клинических признаков:

1. Симптомы:

- соматические (например, головная боль);

- когнитивные (например, «чувство как в тумане»);

- эмоциональные симптомы (например, лабильность);

2. Внешние (физические) признаки (например, потеря сознания, амнезия);

3. Поведенческие изменения (например, раздражительность);

4. Когнитивные нарушения (например, замедление времени реакции);

5. Нарушение сна (например, бессонница).

Если какой-либо один или более из этих компонентов присутствуют, следует предполагать сотрясение и соответствующую стратегию оказания медицинской помощи.

2. Оценка острого сотрясения головного мозга во время тренировки или соревнования

Если у спортсмена есть ЛЮБЫЕ признаки сотрясения головного мозга:

А. Состояние спортсмена должно быть оценено врачом или другим медицинским работником на месте, используя стандартные принципы оказания медицинской помощи при травмах. Особое внимание должно быть уделено шейному отделу позвоночника, для исключения травмы в этой области.

Б. Соответствующая диспозиция спортсмена должна быть своевременно определена лечащим врачом. Если нет врача или медицинского работника, спортсмен должен быть безопасно удален с тренировки или игры для срочного обращения к врачу.

В. После того, как вопросы первой помощи решены, должна быть выполнена оценка тяжести сотрясения.

Г. Спортсмен не должен быть оставлен в одиночестве после травмы. Системный мониторинг за ухудшением состояния здоровья и сознанием спортсмена имеет важное значение на протяжении первых нескольких часов после травмы.

Д. Спортсмену с диагнозом сотрясение головного мозга не должно быть разрешено возвращение к тренировкам и соревнованиям в день травмы.

Достаточное время для соответствующей медицинской оценки спортсмена должно быть предусмотрено как «на поле», так и вне его для всех травмированных спортсменов. Окончательное решение относительно диагноза сотрясения головного мозга и/или допуска спортсмена к тренировкам и соревнованиям должно приниматься врачом по спортивной медицине, и быть основано на клинической оценке.

Оценка когнитивных функций является важным компонентом в диагностике данного вида травмы. Краткие нейропсихологические тесты, которые оценивают внимание и функции памяти, являются наиболее практичными и эффективными. Такие тесты включают:

- опросники;
- стандартизированную оценку сотрясения.

Следует отметить, что вопросы ориентации спортсмена (например, время, место и определение себя) являются менее надежными в спортивной ситуации по сравнению с оценкой памяти. Однако сокращенные тестирования предназначены для быстрого скрининга сотрясения мозга и не предназначены для замены всеобъемлющего нейропсихологического тестирования, которое в идеале должно быть выполнено квалифицированными неврологами, нейрохирургами, психологами. Также, короткие тесты не должны быть использованы в качестве независимого инструмента для диагностики спортивных сотрясений головного мозга.

Следует также признать, что появление клинических симптомов или когнитивной недостаточности может быть отсрочено на несколько часов после травмы, и сотрясение головного мозга у спортсмена следует рассматривать как развивающуюся травму в острой стадии.

3. Дополнительные методы исследования при сотрясении головного мозга

Ряд дополнительных исследований может быть использован для помощи в диагностике и/или исключении более тяжелой травмы. Диагностические инструменты структурной нейровизуализации обычно применяются в диагностике травмы головы.

Компьютерная томография мало способствует детальной оценке сотрясения головного мозга, но должна быть использована, когда есть подозрение на внутримозговые или структурные поражения (например,

перелом костей черепа). Примеры таких ситуаций могут включать в себя длительное нарушение сознания, очаговые неврологические нарушения или ухудшение симптомов.

Магнитно-резонансная томография может продемонстрировать модели поражения, которые коррелируют с тяжестью симптомов и восстановления, обеспечивает дополнительное понимание патофизиологических механизмов.

Альтернативные технологии визуализации (например, позитронно-эмиссионная томография, тензор-диффузионная томография, магнитно-резонансная спектроскопия) могут помочь в определении «диагностических находок», но все еще находятся на ранних стадиях развития и не могут быть рекомендованы, кроме как в условиях исследования.

Функциональная МРТ обнаруживает нейрональную дисфункцию при измерении региональных показателей содержания кислорода в крови при выполнении спортсменом определенных заданий (кратковременная память, сенсомоторная координация, зрительно-пространственная память), во время нахождения пациента в томографе. Отклоняющиеся от нормы закономерности были выявлены при исследованиях сотрясения головного мозга.

Диффузионно-тензорная МРТ предоставляет снимки белого вещества мозга и определяет перемещение воды в мозге. У здоровых спортсменов направление является упорядоченным (анизотропия). Было установлено, что коэффициент анизотропии и диффузии изменяется после получения сотрясения головного мозга при занятиях спортом, хотя пока не установлена зависимость между клиническими показателями исследования и процессом восстановления.

Магнитно-резонансная спектроскопия измеряет концентрацию нейромедиаторов: N-ацетиласпартат, креатинин, холин, миоинозит, лактат.

Компьютерная стабилометрия - объективный метод оценки характеристик баланса тела и функции равновесия.

Другие методы исследования, с использованием современные технологии, такие как стабилометрическая платформа, а также менее сложные тестирования баланса (например, Balance System), выявили острые дефициты постуральной стабильности через 72 часа после сотрясение головного мозга, полученного во время занятий спортом. Тестирование стабильности является полезным инструментом для объективной оценки двигательного домена неврологического функционирования, и должно рассматриваться в качестве надежного и действенного дополнения к оценке спортсмена, пострадавшего от сотрясения, особенно, когда симптомы и признаки указывают на нарушенный компонент баланса.

Различные методы электрофизиологических исследований (например, вызванный потенциал (ERP), кортикальная магнитная стимуляция, электроэнцефалография) показали воспроизводимые отклонения в посттравматическом периоде. Клиническую значимость этих изменений еще предстоит установить.

3.1. Нейропсихологическая оценка

Применение нейропсихологического тестирования (НПТ) в диагностике сотрясения головного мозга показало клиническую эффективность, а также существенную информативность в оценке травмы. Хотя восстановление когнитивных функций во многом пересекается по времени с восстановлением симптомов в большинстве случаев.

Было показано, что восстановление когнитивных функций может иногда предшествовать или чаще следовать разрешению клинических симптомов. Оценка когнитивных функций должна стать важным компонентом в общей оценке сотрясения и, в частности, любого протокола возвращения спортсмена к профессиональной деятельности. Необходимо, однако, подчеркнуть, что оценка НПТ не должна быть основой для принятия

решений о допуске спортсмена. Скорее, его следует рассматривать в качестве дополнительного метода в процессе принятия решений в сочетании с рядом инструментальных исследований.

Рекомендуется всем спортсменам пройти неврологическое обследование (включая оценку их когнитивных функций) как часть их базового (предсезонного) тестирования. Это может быть выполнено врачом по спортивной медицине, врачом команды, клуба или лечащим врачом в сочетании с компьютерными нейропсихологическими скрининговыми методами обследования.

Формально, НПТ не требуется проводить всем спортсменам, однако, в случае необходимости, оно должно проводиться квалифицированными нейрофизиологами/психологами.

При диагностике травмы головного мозга у спортсменов необходим междисциплинарный подход. Хотя нейрофизиологи/психологи обладают большими знаниями, чтобы интерпретировать результаты НПТ в силу их профессиональной подготовки, окончательное решение о возвращении спортсмена к профессиональной деятельности должен принимать врач по спортивной медицине. При отсутствии возможности проведения НПТ, целесообразнее продлить сроки до момента допуска спортсмена к тренировкам и соревнованиям.

НПТ могут быть использованы, чтобы помочь принять решение о возвращении спортсмена к профессиональной деятельности и, как правило, выполняется, когда у спортсмена нет клинических симптомов. Однако, оценка НПТ может дать важную информацию на ранних стадиях, сразу после получения травмы головного мозга.

Базовое/предсезонное НПТ может быть рекомендовано в качестве обязательного. Оно является очень информативным при интерпретации всех тестов.

3.2. Диагностика осложнений при сотрясении головного мозга

Время - очень важный фактор в период неопределенности, который следует за травмой головного мозга, у спортсмена может произойти смерть мозга из-за сдавления ствола головного мозга или наступить обширное ишемическое поражение.

Исследование, проведенное Seeling и др. (1985), показало, что очень важными являются действия, предпринятые в течение первых 4 часов. Однако около 90% пострадавших с легкой травмой головного мозга получают специализированное лечение спустя 4 часа. Поздняя диагностика увеличивает риск смертности и ухудшает прогноз у выживших спортсменов.

В настоящее время компьютерная томография (КТ) и МРТ являются эталоном для обнаружения посттравматических гематом головного мозга. Однако проведение томографии возможно только в специализированном медицинском учреждении. Частые КТ и МРТ-исследования сопровождаются дополнительной лучевой нагрузкой.

До этого момента необходимо, чтобы врач по спортивной медицине произвел клиническую оценку пострадавшего спортсмена на месте получения травмы. Определить наличие гематомы головного мозга важно в первые 4 часа после травмы. При необходимости спортсмена необходимо направить в специализированное нейрохирургическое отделение.

В настоящее время основным методом для клинического обнаружения внутричерепных гематом на месте травмы является неврологическая оценка, которая не является настолько чувствительной, как компьютерная томография. С учетом того, что отсутствуют видимые признаки, подтверждающие наличие внутричерепной гематомы, визуальная диагностика затруднительна.

Основные симптомы, распознаваемые неврологическими методами, присутствуют только у части пациентов. Кома не является четкой индикацией наличия гематомы. У 56% пациентов с травматическим

повреждением мозга, находящихся в коме, гематомы отсутствуют (Foulkes M, Eisenberg HM, Jane JA и др. 1991).

Период времени можно сократить, если производить диагностику на месте происшествия, которая позволит обнаружить наличие внутричерепной гематомы немедленно.

Инфракрасное сканирование позволяет выявить спортсменов с потенциально значимым внутричерепным кровотечением в течение первых минут после получения травмы, даже при отсутствии клинической симптоматики. Минимальный объем гематомы, определяемый инфрасканером составляет 3,5 мл. крови, при этом еще не требуется оперативного вмешательства.

Использование Инфракрасного сканера позволяет определить травматические супратенториальные гематомы объемом более 3,5 $см^3$ (3,5 мл.) и на глубине до 2,5 см от поверхности головного мозга (3,5 см. от поверхности кожи головы).

Инфрасканер 2000 - портативный медицинский прибор для немедленного определения наличия гематом мозга у пациентов с травмой головы непосредственно на месте происшествия. Предупреждает развитие вторичных осложнений.

Для первичной диагностики пациентов с легкой травмой головы рекомендовано использовать портативный инфракрасный спектроскоп в качестве дополнения к неврологическому обследованию пациента. В сочетании с наблюдением, клиническое обследование является чувствительным методом для обоснования направления пациентов на компьютерную томографию.

Алгоритм предварительной диагностики легкой черепно-мозговой травмы с помощью портативного инфракрасного спектроскопа позволяет выявлять пациентов, нуждающихся в нейрохирургическом лечении. Раннее оперативное лечение гематомы способствует улучшению исходов травмы. Авторы подчеркивают возможность использования инфракрасного

спектроскопа у детей, особенно уязвимой группы, которым показано ограничение вредного воздействия рентгеновских лучей во время КТ (Bartłomiej Tyzo и соавт.2014).

Инфрасканер прост в использовании и его можно применять непосредственно на месте получения травмы на спортивном объекте, в медицинских пунктах, а также в машинах скорой медицинской помощи, а также в сельской местности при отсутствии доступного КТ.

Скрининг пациентов с легкими черепно-мозговыми травмами в приемном отделении сокращает количество неинформативных КТ исследований. Чувствительность - 94%, Специфичность - 93% (Ж.Б. Семенова, А.В. Маршинцев, 2011)

Особенно важно своевременно выявить внутричерепные гематомы у детей с высоким уровнем сознания (оценка по шкале Глазго 13-15 баллов). Инфрасканер обладает высокой чувствительностью и специфичностью при наличии экстравазального скопления крови. Инфракрасное сканирование является скрининг-методом для решения вопроса о госпитализации пострадавшего с черепно-мозговой травмой. Снижает вероятность проведения неинформативных КТ в приемном отделении на 58,8 % (Silvia Bressan, Marco Daverio 2013).

Инфрасканер является стандартом диагностики спортсменов с подозрением на травму головы наряду с неврологическим осмотром. Инфракрасное сканирование снижает экономические затраты и получение излишней лучевой нагрузки. (Нейропсихологический тест ImPACT™ - стандарт медицинского ухода и реабилитации спортсменов, США).

С 2009 года в смешанных единоборствах MMA Team проводят тест на наличие внутричерепной гематомы у спортсменов до и после боя. Если тест указывает на травму после боя - спортсмена немедленно доставляют в больницу (John Mc Gregor 2009 г.).

Виды спорта с высокой вероятностью получения черепно-мозговой травмы:

- Бокс;
- Велоспорт;
- Американский футбол;
- Регби;
- Хоккей;
- Футбол;
- Баскетбол;
- Горные лыжи;
- Сноуборд;
- Водные виды спорта (прыжки в воду);
- Восточные единоборства;
- Спортивная гимнастика;
- Прыжки на батуте;
- Спортивная борьба;
- Кикбоксинг;
- Смешанные единоборства;
- Боевое самбо.

3.3. Экспериментальная часть

Задача инфракрасного сканирования:

На месте получения травмы выявить спортсменов с потенциально значительным внутричерепным кровотечением, у которых нет отклонений в неврологическом статусе при осмотре.

Выявить у спортсмена гематомы головного мозга минимального размера (объем менее 20 мл.), которые не требуют оперативного вмешательства, и эффективно поддаются консервативному лечению.

Когда проводить скрининг сканирование:

– После тренировки детям, которые занимаются в детских спортивных школах в секциях с высоким риском получения травмы головы.

– На соревнованиях: До проведения соревнований с целью исключить уже имеющуюся травму головы у спортсмена с высоким уровнем сознания

– На соревнованиях контактных видов спорта: после каждого боя или при подозрении на травму головы

– После соревнований каждому члену команды, вид спорта которых относится к категории с высокой степенью вероятностью получения черепно-мозговой травмы

Скрининг проводить сразу после получения травмы или подозрении на травму головы через 1 час, 2 часа, 4 часа, 24 часа.

При обнаружении гематомы с помощью инфракрасного сканирования необходимо срочно доставить пострадавшего в специализированное медицинское учреждение для дальнейшей диагностики и лечения.

Инфракрасное сканирование можно проводить так часто, как это необходимо спортивному врачу для своевременной диагностики гематомы мозга (нет лучевой нагрузки на обследуемого).

Кому проводить сканирование головы. Показания:

– Любому спортсмену с подозрением на сотрясение головного мозга;

– Спортсмену, который потерял сознание на тренировке или соревнованиях

– Спортсменам, вид спорта которых относится к категории с высокой степенью вероятностью получения черепно-мозговой травмы, Инфрасканирование проводить после тренировок или соревнований;

– Спортсмену, который получил удар (удары) по голове, но находится в сознании, и не предъявляет жалобы (13-15 баллов по шкале ком Глазго);

– Спортсменам, которые уже имеют/имели сотрясение мозга или травму головы в анамнезе в текущем году;

– Любому спортсмену с персистирующей головной болью и травмой головы в анамнезе;

– Спортсмену с носовым или ушным кровотечением на тренировке или соревнованиях;

– Спортсмену с нарушением свертываемости крови или заболеванием ССС до и после тренировок, соревнований.

3.4. Принцип работы инфракрасного сканера

Модель Инфрасканер 2000 представляет собой портативное устройство, которое использует для скрининга, с технологией ближнего инфракрасного излучения (БИК).

Все биологические ткани в разной степени пропускают электромагнитное излучение различной частоты и интенсивности.

Излучение в ближнем инфракрасном (БИК) диапазоне может проникать в ткани человека на глубину до 3,5 сантиметров

Различные молекулы поглощают электромагнитное (ЭМ) излучение различной длины. Подобным образом, ткани отражают ЭМ излучение в разной степени.

Принцип работы инфракрасного сканера основан на обработке изображения молекулы гемоглобина, полученного с помощью облучения волнами ближнего инфракрасного диапазона.

Фотоны из источника света направляются по заданной траектории через исследуемую ткань обратно к детектору, расположенному на том же уровне, что и источник. Несмотря на значительное затухание световых волн из-за процессов рассеивания и поглощения в них сохраняются спектроскопические признаки молекул, через которые они прошли на пути к

детектору. Настроив длину волны испускаемого источником света, можно определить относительную концентрацию гемоглобина в исследуемой ткани.

При сравнении полученных результатов с данными о нормальных показателях ткани можно сделать выводы об ее состоянии.

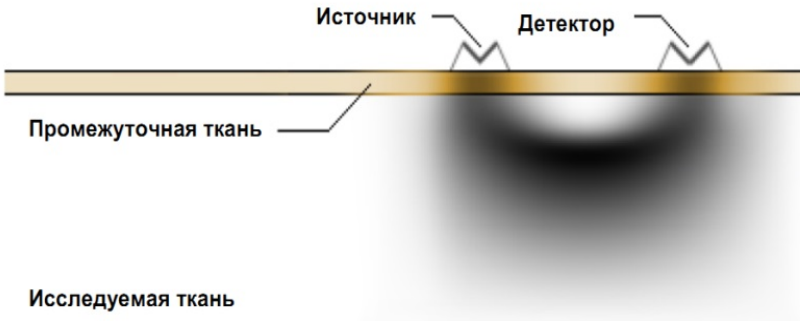

Рисунок 1. Условное изображение прохождения фотонов через исследуемую ткань от источника света до детектора.

Принцип диагностики внутричерепных гематом с использованием инфракрасного сканера основан на том, что внесосудистая кровь поглощает ближний инфракрасный свет (БИК) больше, чем внутрисосудистая, что объясняется большей (обычно в 10 раз) концентрацией гемоглобина в остро текущей гематоме по сравнению с нормальной тканью мозга, в которой кровь находится внутри кровеносных сосудов.

Инфракрасный сканер сравнивает левое и правое полушарие мозга в четырех различных зонах. Поглощение БИК больше (а количество отраженного света меньше) в том полушарии мозга, где обнаружена гематома (по сравнению с неповрежденным полушарием).

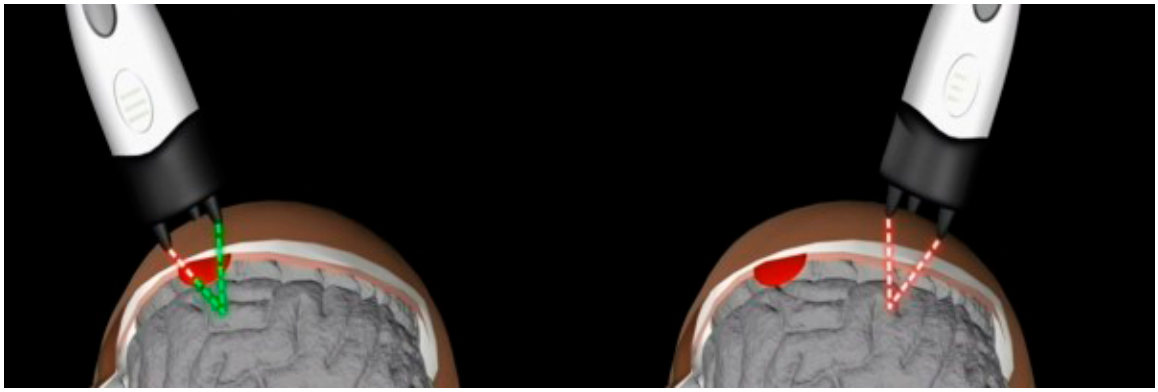

Рисунок 2. Поглощение БИК

Волны длиной 808 нм. чувствительны только к объему крови, но не к насыщенности ее кислородом. Инфракрасный сканер успешно помещается со стороны левого и правого полушария на лобную, височную, теменную и затылочную зоны головы, где происходит регистрация и анализ поглощения световых волн длиной 808 нм.

Комплектация ИНФРАСКАНЕР 2000:

Инфрасканер Модель 2000 является переносным инфракрасным сканером для диагностики внутричерепных гематом.

В систему включены компоненты:

- Инфрасканер модель 2000;
- Зарядное устройство;
- Защитная съемная оптико–волоконная крышка;
- Чемодан для переноски;
- Руководство пользователя;
- USB-кабель для подключения зарядного устройства к ПК;

– Адаптер питания зарядного устройства 5VDC.

Чемодан для переноски с компонентами

Модель 2000 в зарядном устройстве

Рисунок 3. Комплект Инфрасканера 2000

Датчик состоит из безопасного для глаз диода с инфракрасным лазером и оптического детектора. ИК-лазер и детектор контактируют с головой пациента через два световода. Сигнал детектора оцифровывается и анализируется одноплатным компьютером (SBC) в датчике. SBC получает данные от детектора и автоматически регулирует настройки. Эти данные дополнительно обрабатываются SBC, а результаты этой обработки, отображаются на экране.

Датчик включается при размещении съемной оптико-волоконной крышки на Инфрасканере 2000. Выключается при удалении крышки с устройства. Инфрасканер может работать от никель-металлогидридного аккумулятора или 4 одноразовых батарей типа АА.

Зарядное устройство используется для заряда аккумуляторного блока питания и для передачи данных с Инфрасканера 2000 на персональный компьютер (ПК).

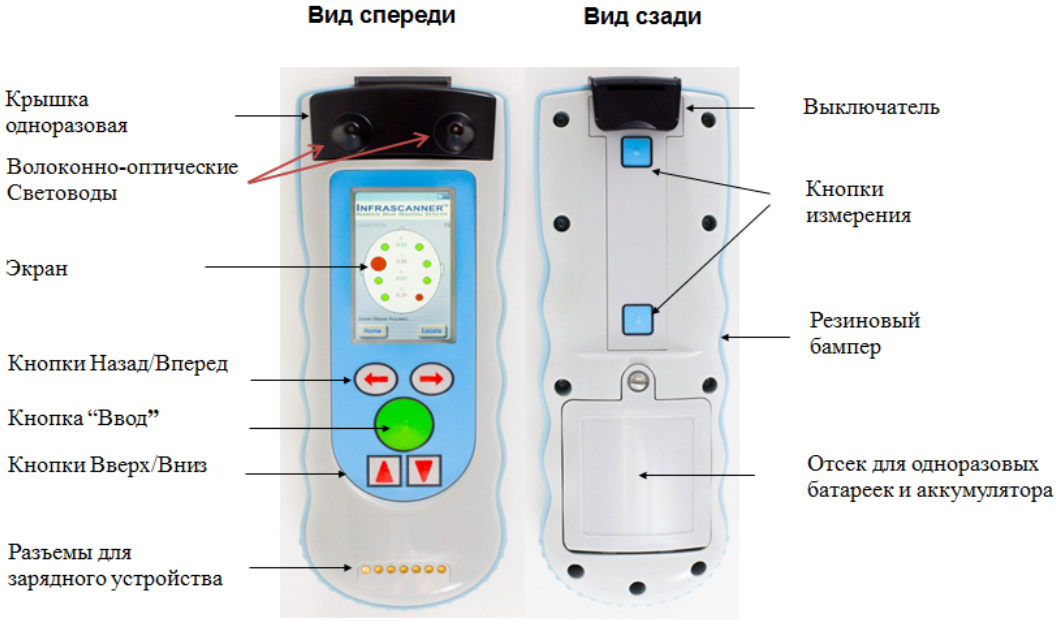

Рисунок 4. Инфрасканер 2000. Вид спереди и сзади.

На задней панели Инфрасканера находятся две кнопки измерения. Для начала измерения необходимо нажать и отпустить одну из них.

На передней панели Инфрасканера расположено пять кнопок, используемых для управления программным обеспечением сканера.

Инфрасканер включает в себя лазерный диод (Класс безопасности 1), испускающий волны длиной 808 нм, и кремниевый детектор. Излучение лазера направляется на голову пациента с помощью двух волоконно-оптических световодов длиной 19 мм, через них же излучение попадает на детектор. Длины световодов достаточно для проникновения сквозь волосы и установления контакта с кожей головы. Световоды находятся на расстоянии 4 см друг от друга для оптимального выявления гематом.

Электронная схема управляет мощностью лазера и коэффициентом усиления сигнала детектора. Сигнал с детектора оцифровывается и анализируется одноплатным компьютером (ОПК) в Инфрасканере. ОПК получает данные от детектора и автоматически регулирует настройки

Инфрасканера для лучшего качества данных. Данные в дальнейшем обрабатываются ОПК, и результаты отображаются на экране.

4. Методика обследования головы

1. Установите оптико-волоконную крышку, чтобы включить Инфрасканер.
2. Начинайте измерение в симметричных участках головы. Инфрасканер последовательно перемещайте (согласно алгоритма на рисунке 5) с левой на правую лобную, височную, теменную и затылочную зоны головы, где происходит регистрация и анализ поглощения световых волн.

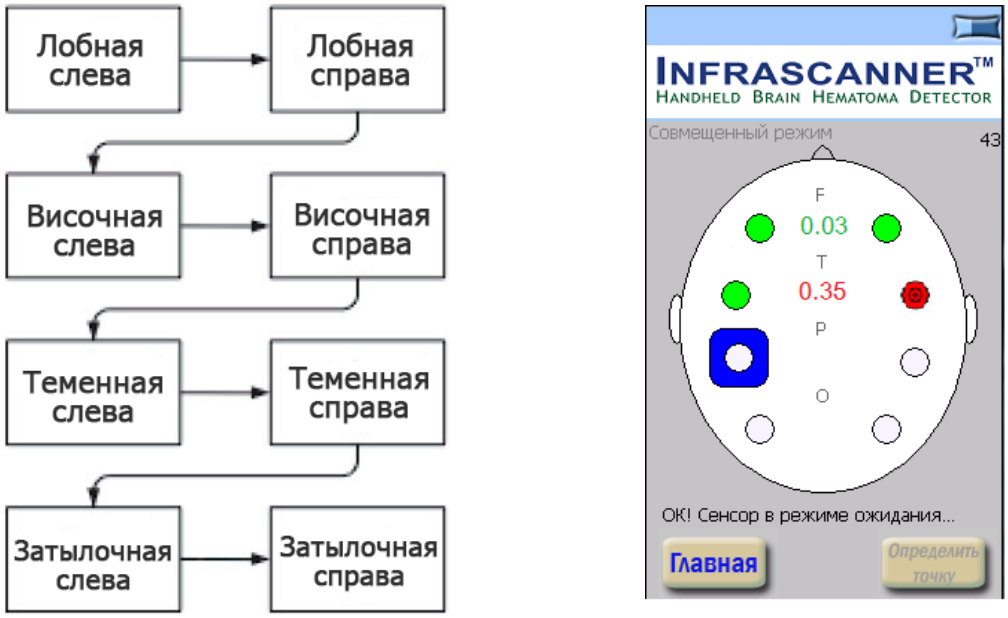

Рисунок 5. Методика обследования

3. При наличии небольших участков повреждения мягких тканей в предлагаемых точках для сканирования допускается небольшое смещение точки сканирования в сторону неповрежденной зоны.

Основным условием сканирования является максимально полная симметрия сканируемых точек.

4. После каждого успешного измерения Инфрасканер подаст звуковой сигнал, и синий квадратный индикатор укажет, что необходимо перейти на следующий участок головы.
5. После успешного исследования парных точек головы сканер отображает отношение оптической плотности между левой и правой стороной головы. Абсолютное значение оптической плотности не является важным, важно только их отношение между левым и правым полушарием.
6. После измерения каждой пары взгляните на экран. Если одно из обследованных мест выделено красным цветом, выберите его и повторите измерение данной пары еще два раза для подтверждения результатов и снижения вероятности ложной тревоги из-за попавших под световод волос. Продолжайте измерения, пока сканирование головы не будет полностью закончено. Для помощи пользователям, не различающим цвет, красные позиции имеют дополнительный узор, отличающийся от зеленых позиций, а так же отображается оптическая разница, например 0,35.
7. Закончив исследования, вы можете определить наличие или отсутствие гематомы, ее локализацию, а также динамику нарастания гематомы при дальнейших исследованиях.
8. Завершив исследование, снимите оптико-волоконную крышку, чтобы выключить Инфрасканер.
9. Исследование длится 2-3 минуты.
10. Все измерения автоматически сохраняются в архиве Инфрасканера. Каждое измерение сохраняется в текстовом файле. Имя каждого файла представляет собой дату, время и порядковый номер измерения.

Рисунок 6. Методика обследования

Обнаружение гематомы с помощью ближней инфракрасной спектроскопии (Infrascanner Model 2000)

ПРОТОКОЛ ИССЛЕДОВАНИЯ № _____ дата _____
Пациент (Идентификационный номер спортсмена)
_____
Возраст _____ Пол _____ Диагноз при поступлении
_____
_____
_____

Описательный статус пациента ☐ в сознании ☐ без сознания
Наличие подкожной гематомы ☐ да ☐ нет
Наличие открытой раны ☐ да ☐ нет
Время с момента травмы: _____ дней _____ часов
_____ Баллов по шкале Глазго
Показания прибора Infrascanner: Отметить степень ассиметрии

Итоговая оценка: (наличие гематомы)

Первичный осмотр
Осмотр через 1 час _____
Осмотр через 4 часа _____
Осмотр след. День _____
Заключение _____

5. Последовательность измерений и расположение датчиков

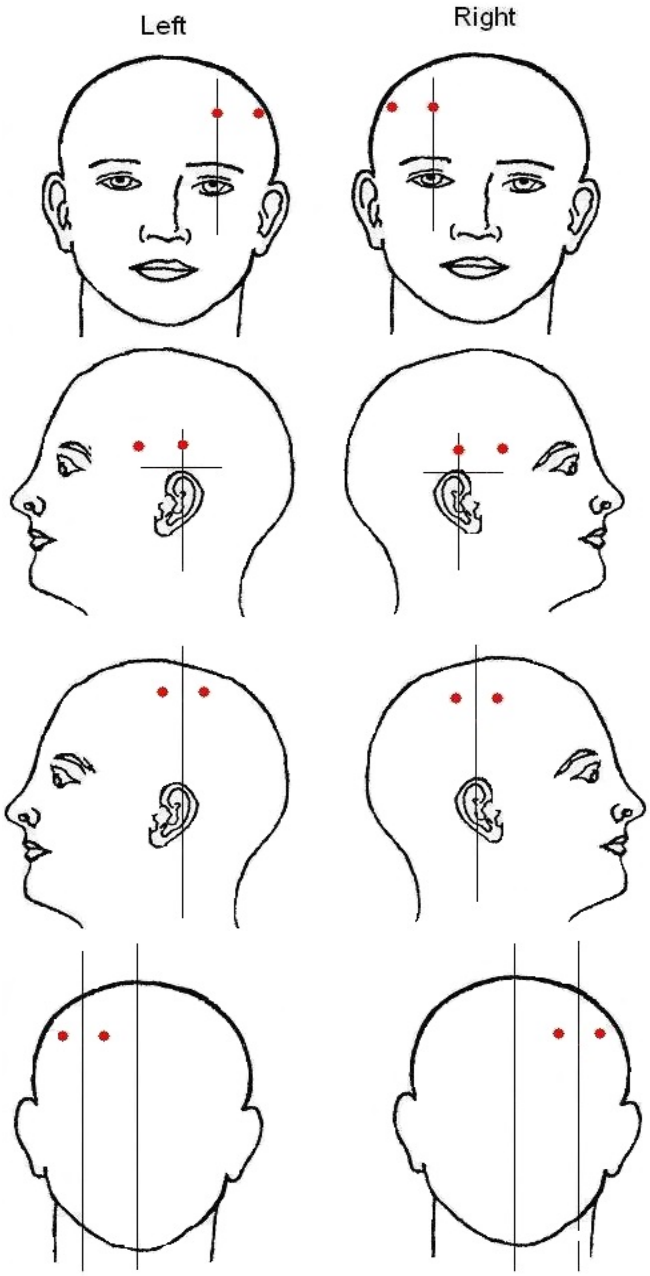

Рисунок 7. Схема положения датчиков

Начинайте исследование каждый раз с левой стороны пациента.

При обнаружении гематомы проведите исследование еще 3 раза в этой зоне.

Лобная (Frontal) зона

Левая/правая сторона лба, выше лобной пазухи при расположении световода над зрачком.

Височная (Temporal) зона

В левой/правой височной ямке перед верхней срединной частью уха.

Теменная (Parietal) зона

Выше левого/правого уха, по середине между ухом и средней линией черепа.

Затылочная (Occipital) зона

Затылочный бугор позади верхней части левого/ правого уха

6. Алгоритм ведения спортсмена с травмой головы

- Выявить спортсмена с травмой головы или потенциально значительным внутричерепным кровотечением, который выглядит абсолютно нормально.
- Провести неврологическое обследование.
- Диагностика спортсмена прибором Инфрасканер 2000.
- При положительном результате срочно направить в специализированное медицинское учреждение для дальнейшей диагностики и лечения.
- При отсутствии гематомы наблюдение за спортсменом. Симптомы после сотрясения сохраняются 24 часа.
- Сканирование проводить через 1 час, 2 часа, 4 часа, 24 часа. При положительном результате срочно направить в специализированное медицинское учреждение для дальнейшей диагностики и лечения.
- В случае, когда не требуется госпитализация, сканирование можно проводить каждые 2-4 часа в течение суток. Сочетать с неврологическим осмотром для оценки уровня сознания (размер зрачков, сила в руках и ногах и др.).
- Сканирование спортсмена и неврологический осмотр необходимо провести прежде, чем спортсмен намерен вернуться к тренировкам или соревнованиям.

Экспериментальные результаты:

Проведено исследование 38 спортсменов с подозрением на травму головного мозга с высоким риском черепно-мозговой травмы во время тренировок и соревнований. После получения травмы спортсменам проводилось необходимое неврологическое обследование, оценка симптомов и возможных проявлений, а также каждому проведена диагностика

Инфрасканером. Далее травмированные спортсмены находились под динамическим наблюдением у врача по спортивной медицине. У спортсменов по результатам диагностики Инфрасканером внутричерепной гематомы не выявлено. В течение 24 часов травмированным спортсменам проводились повторные оценки состояния и диагностика Инфрасканером (копии протоколов в приложении).

Таким образом, в ходе эксперимента врач по спортивной медицине получил возможность диагностировать посттравматическую внутричерепную гематому сразу непосредственно на месте получения травмы и отслеживать динамику состояния спортсмена. Сканирование проводилось столько раз, сколько это было необходимо врачу по спортивной медицине для подтверждения или уточнения диагноза.

Вместе с неврологическим осмотром каждому спортсмену врач проводил диагностику Инфрасканером 2000. Инфрасканирование дало возможность исключить наличие внутричерепной гематомы и проводить динамическое наблюдение за спортсменом в течение суток без дополнительной лучевой нагрузки (КТ).

Инфракрасное сканирование позволило выявить спортсменов с потенциально значительным внутричерепным кровотечением уже в течение первых минут после получения травмы, без клинической симптоматики. Минимальный объем гематомы, который определял Инфрасканер составил 3,5 мл., что не требует оперативного вмешательства.

Быстрая диагностика и динамическое наблюдение за спортсменами, получившими травмы головного мозга, позволяет объективно оценить состояние их здоровья и выбрать дальнейшую тактику ведения.

Преимущества использования Инфрасканер:

- Портативный прибор для скрининга спортсменов с высоким риском внутричерепного кровоизлияния;
- Регистрирует внутричерепное кровоизлияние на месте получения

спортсменом травмы (спортивная площадка, стадион, ринг);

- Простой в использовании прибор, который дает информацию о наличии или отсутствии гематомы мозга и ее локализацию;
- Позволяет идентифицировать спортсменов с острой формой внутричерепной гематомы, которых необходимо в срочном порядке доставить в клинику нейрохирургии, где будет проведена диагностика и хирургическое вмешательство;
- Отсутствует лучевая нагрузка. Можно проводить динамическое обследование столько раз, сколько это необходимо врачу по спортивной медицине.

Пример протокола обследования Инфрасканером 2000

ПРОТОКОЛ ИССЛЕДОВАНИЯ № _____ дата _____
Пациент (ФИО)
_____
Возраст _____ Пол _____ Диагноз при поступлении
_____
_____
_____
Описательный статус пациента ☐ в сознании ☐ без сознания
Наличие подкожной гематомы ☐ да ☐ нет
Наличие открытой раны ☐ да ☐ нет
Время с момента травмы: _____ дней _____ часов
_____ Баллов по шкале Глазго
Показания прибора Infrascanner: Отметить степень ассиметрии
Итоговая оценка: (наличие гематомы)

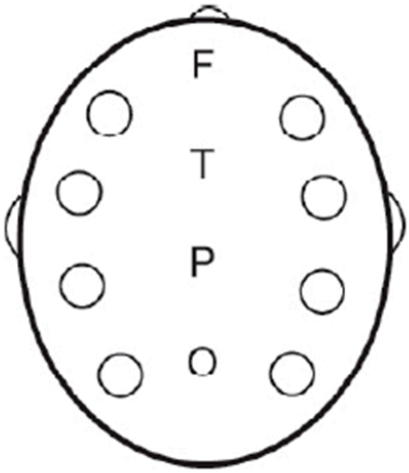

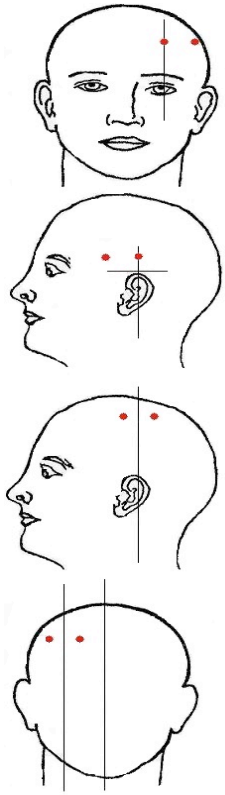

Первичный осмотр
Осмотр через 1 час _____
Осмотр через 4 часа _____
Осмотр след. День _____
Заключение _____

7. Программа реабилитации с дальнейшей оценкой прогресса восстановления

Краеугольным камнем ведения спортсменов с сотрясением головного мозга является период физического и психологического (эмоционального) покоя во время острой симптоматики, затем градуированная программа осуществления физической и психологической нагрузки до момента медицинского освидетельствования для возвращения спортсмена к профессиональной деятельности.

Перед принятием окончательного решения о допуске к тренировкам и соревнованиям после получения спортсменом ЧМТ необходимо сравнить результаты исследования, с данными исследований, зарегистрированными до начала сезона и/или тренировок и соревнований.

В настоящее время доказательства влияния периода покоя на состояние спортсмена после сотрясения довольно редки и незначительны. Первоначальный период покоя в остром периоде после травмы составляет 24-48 часов. Необходимо проведение дальнейших исследований для того, чтобы оценить долгосрочный результат покоя, а также его количественные и качественные характеристики.

При отсутствии научно обоснованных рекомендаций, разумный подход предполагает постепенное возвращение к обычной спортивной деятельности (исключая контактные виды спорта), чтобы не привести к значительному обострению симптомов.

Для тех, кто медленно восстанавливается, может быть полезным неинтенсивный/невысокий уровень тренировочных нагрузок.

Большинство травм будет восстанавливаться самопроизвольно в течение нескольких дней. В этой ситуации ожидается, что спортсмен будет продолжать постепенно восстанавливаться через ступенчатый алгоритм оказания медицинской помощи.

Для того чтобы вернуться к занятиям спортом, спортсмену необходимо соблюдать программу реабилитации с дальнейшей оценкой прогресса восстановления.

В соответствии с данной программой, спортсмен переходит на следующий этап при отсутствии симптомов на текущем этапе. Как правило, каждый этап занимает около 24 часов, так что спортсмен потратит около 1 недели (7 дней) на полное восстановление, при условии отсутствия симптомов сотрясения мозга в покое и при выполнении упражнений.

Если возникают какие-либо симптомы на определенном этапе восстановления, спортсмен должен вернуться обратно к предыдущему этапу, проходящему бессимптомно, и попытаться перейти на следующий верхний этап снова после 24-часового периода отдыха.

Таблица 1. Пошаговая методика безопасного возвращения к профессиональной спортивной деятельности при травмах головного мозга

Этап реабилитации	Функциональные упражнения на данном этапе реабилитации	Цель данного этапа реабилитации
1.Без упражнений	Физический и умственный отдых	Восстановление организма
2.Легкие аэробные упражнения	Ходьба, плавание или занятия на велотренажере с постоянной интенсивностью нагрузки. 70% от максимальной ЧСС. Без силовых тренировок.	Увеличение частоты сердечных сокращений
3.Спорт-специфичные упражнения	Тренировка катания в хоккее, бег в футболе. Следить, чтобы не было ударов головой.	Добавить двигательной активности

4.Неконтактные игровые навыки	Отрабатываются более сложные игровые навыки, например отдача паса в футболе и хоккее. Можно начать силовые тренировки.	Дополнительные упражнения, улучшение координации движений, когнитивная нагрузка
5.Возвращение к полноценным тренировкам	После медицинского обследования участие в полноценных тренировках	Оценка функционального состояния спортсмена тренерским штабом; уверенная игра спортсмена
6.Возвращение к соревновательной деятельности	Возвращение игрока к полноценной профессиональной деятельности	

Каждый этап восстановления должен длиться не менее 24 часов. При повторном возникновении симптомов на каком-либо этапе, спортсмен должен отдохнуть до их полного исчезновения и начать восстановление с предыдущего этапа, на котором симптомов не было. Силовые нагрузки должны быть добавлены на последних этапах восстановления. Если симптомы сотрясения не проходят в течении 10 дней, рекомендуется проконсультироваться у специалиста.

Заключение

Методические рекомендации по срочной мобильной диагностике травм головного мозга у высококвалифицированных спортсменов летних и зимних олимпийских видов спорта и прогноза их возвращения к профессиональной спортивной деятельности могут быть полезны в работе медицинского персонала, тренеров, родителей спортсмена.

Подводя итоги работы по данной теме, мы сделали некоторые выводы:

- травматическое повреждение головного мозга является основной причиной смертности и инвалидности спортсменов;
- легкие черепно-мозговые травмы и сотрясения головного мозга являются сложнодиагностируемыми и часто скрываются спортсменами;
- особое внимание при диагностике заслуживает выявление осложнений травм головы, а именно внутричерепных гематом на ранних сроках;
- восстановление спортсмена должно проводиться под обязательным контролем врача;
- возвращение спортсмена к спортивной деятельности должно проходить поэтапно со ступенчатым увеличением нагрузки;
- особое внимание необходимо уделить профилактике травм головы.